CRISTIAN ALBERTO D'ANGELO
Formación Especializada En Ecografia y Ultrasonido (S.A.E.U. – A.M.A.)
Especialista En Ginecologia y Obstetricia
Especialista En Diagnostico Por Imágenes
Formación Académica En Ecografia y Doppler Vascular (S.A.U.M.B. – U.B.A.)
Formación Académica En Ecografia y Doppler Gineco – Obstétrico (S.A.U.M.B.- U.B.A.)
Formación Académica En Biopsias Endocavitarias
Fetal Medicine Foundation Identification Number 122.570
Intervencionismo - Ultrasonografia.
Sonoelastografia

APELLIDO Y NOMBRE DEL PACIENTE: AYRES MARCELA BEATRIZ

FECHA: jueves, 10 de abril de 2025

CONSTANCIA DE REPOSO POR EMBARAZO DE ALTO RIESGO

POR LA PRESENTE DEJO CONSTANCIA QUE LA PACIENTE AYRES MARCELA CURSA UNA GESTACIÓN DE 6 SEMANAS 6 DIAS, ASOCIADO A Y AMENAZA DE ABORTO, CON FECHA PROBABLE DE PARTO EL 28 DE NOVIEMBRE DE 2025

SE INSTAURA TERAPEUTICA Y SE INDICO REPOSO EL LAPSO DE 30 DIAS.

SE EXTIENDE LA PRESENTE CONSTANCIA PARA SER REMITIDA A LAS AUTORIDADES QUE LO REQUIERAN

Atte,

Cristian Alberto D'Angelo
M.N. 118.848

Dr. CRISTIAN A. DANGELO
TOCOGINECOLOGIA
DIAGNOSTICO POR IMAGENES
M.O. 3893 M.N. 118848

Dr. Cristian Alberto D´Angelo
ESPECIALISTA EN
DIAGNOSTICO POR IMAGENES
M.O. 3893

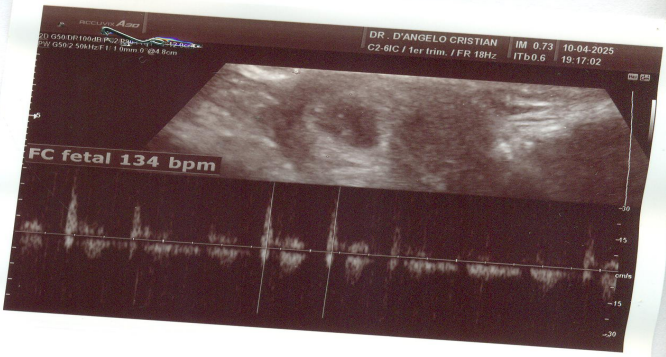
DR . D'ANGELO CRISTIAN
C2-6IC / 1er trim. / FR 18Hz
IM 0.73
ITb0.6
10-04-2025
19:17:02
FC fetal 134 bpm

DR . D'ANGELO CRISTIAN
C2-6IC / 1er trim. / FR 31Hz
IM 1.2
ITb0.4
10-04-2025
19:15:59
LCC 0.78 cm
EG 6s6d±6d
FEP 28-11-2025

CRISTIAN ALBERTO D'ANGELO
Formación Especializada En Ecografía y Ultrasonido (S.A.E.U. – A.M.A.)
Especialista En Ginecología y Obstetricia
Especialista En Diagnostico Por Imágenes
Formación Académica En Ecografía y Doppler Vascular (S.A.U.M.B. – U.B.A.)
Formación Académica En Ecografía y Doppler Gineco – Obstétrico (S.A.U.M.B.- U.B.A.)
Formación Académica En Biopsias Endocavitarias
Fetal Medicine Foundation Identification Number 122.570
Intervencionismo - Ultrasonografía.
Sonoelastografía

SERVICIO DE ULTRASONOGRAFIA MÉDICA

Apellido Y Nombre Del Paciente: Ayres Marcela

Fecha: Jueves, 10 De Abril De 2025

INFORME ECOGRAFICO OBSTETRICO DE PRIMER TRIMESTRE

Útero en AVF de diámetros aumentados, aspecto globuloso - gestante, presenta saco gestacional único de 7.8 mm , compatible con una gestacion de 6 semanas 6 dias, con fecha probable de parto el 28 de noviembre de 2025

Actividad cardiaca positiva

Frecuencia cardiaca de 134 latidos por minuto.

Corion envolvente homogeneo

Douglas libre.

Esta es la objetivación gráfica de un fenómeno dinámico, que debe ser interpretado dentro del contexto clinico del paciente.

Atte,

Dr. Cristian Alberto D´Angelo
ESPECIALISTA EN
DIAGNOSTICO POR IMAGENES
M.O. 3893

Cristian Alberto D'Angelo
M.N. 118.848

CR – TIAN ALBERTO D'ANGELO
TOCOGINECOLOGIA
DIAGNOSTICO POR IMAGENES
M.P 3893 M.N 118848

Dr. Cristian Alberto D´Angelo
ESPEC[illegible]
DIAGNOST[illegible]
M.O. 3893 [illegible]NES

ESTIMADO COLEGA: ***si de la interpretación del presente estudio, surgiera alguna duda, estoy a su entera disposición para aclararla, y de ser necesario, repetir el estudio.***